

Tania Nicolás Santos ^{1,2} (tania.nicolas@estudiante.uam.es), María Jesús Fernández Juez ^{1,2}, Pedro Del Castillo Escassi ¹ (pedro.delcastillo@uam.es), José Luis Mendoza Vega ² y Fernando González González ² (fgonzalez@grefa.org).

1. Universidad Autónoma de Madrid. Facultad de Ciencias, Edificio de Biología, Departamento de Biología; 2. Hospital de Fauna Salvaje de GREFA. Departamento de Necropsias.

INTRODUCCIÓN

La necropsia es la herramienta básica a la hora de determinar la causa de la muerte de un animal salvaje. También es fuente básica de información en la realización de estudios de histología y anatomía patológica.

La información tanto de la histología como de la anatomía patológica en el estudio de animales salvajes en un hospital de fauna salvaje como GREFA proporciona un mayor conocimiento que puede suponer un avance en el diagnóstico de muerte y así en su afán de mejorar los programas de recuperación de especies amenazadas.

OBJETIVOS

El principal objetivo de este estudio es aumentar el conocimiento sobre la neuroanatomía tanto macroscópica como microscópica del Cernícalo vulgar (*Falco tinunculus*), importante por la escasez de información sobre este tema.

A su vez también, la contribución a la creación de un banco histológico que sirva como apoyo en el conocimiento de la anatomía microscópica de estos animales silvestres.

MATERIALES Y MÉTODOS

MATERIAL BIOLÓGICO:

Identidad de los 11 Cernícalos vulgares utilizados para el estudio:

Nº historial clínico	Nº necropsia	Fecha de ingreso	Fecha de muerte	Fecha de necropsia	Motivo de la muerte
CAD 06/0040	06/0018	31/03/06	01/04/06	05/04/06	Ingresó muerto.
CAD 06/0042	06/0019	10/04/06	10/04/06	11/04/06	Ingresó muerto.
06/0172	06/0020	07/04/06	10/04/06	11/04/06	Muere deshidratado y muy débil.
CAD 06/0041	06/0021	05/04/06	05/04/06	11/04/06	Ingresó muerto.
GREFA-C 127	06/0023	-	20/04/06	21/04/06	Encontrado muerto en instalación con ala derecha rota.
06/0216	06/0029	-	26/04/06	26/04/06	Eutanasia por irrecuperable.
06/0345	06/0037	09/05/06	12/05/06	12/05/06	Eutanasia por estar troquelado.
06/0402	06/0038	18/05/06	19/05/06	19/05/06	Muerto por electrocución.
06/0803	06/0067	17/06/06	19/06/06	19/06/06	Eutanasia por irrecuperable.
06/0804	06/0069	19/06/06	20/06/06	20/06/06	Eutanasia por irrecuperable.
06/0844	06/0088	19/06/06	20/06/06	20/06/06	Eutanasia por irrecuperable.

NECROPSIA :

-Examen exhaustivo del cadáver interna y externamente, en busca de lesiones que puedan indicar la causa de la muerte.

-Se realiza de forma sistemática, completa y ordenada, observando las lesiones o anomalías y etiquetando y almacenando las muestras de órganos, así como realizando las fotografías necesarias que apoyen el diagnóstico final.

-Para su realización se ha seguido un protocolo de necropsias específico para aves.

PROCESAMIENTO HISTOLÓGICO:

-Técnicas que preparan los tejidos para el estudio, de modo que se puedan observar como se encontrarían en el organismo vivo:

-Tratamiento del tejido con distintos agentes químicos adecuados para la técnica de inclusión en parafina.

Se ha modificado el protocolo de rutina adaptándolo a las características del tejido nervioso:

El tiempo de fijación determinado ha sido de 24-48 horas dependiendo del tamaño de la muestra, pasado este tiempo a la muestra se le realizan los cortes necesarios (tallado) y se vuelve a introducir en el mismo formol durante otras 24 ó 48 horas.

Los tiempos definidos para la deshidratación han sido:

% Alcohol	30	50	70	96	Absoluto	Absoluto
Tiempo (minutos)	60	60	60	60	60	60

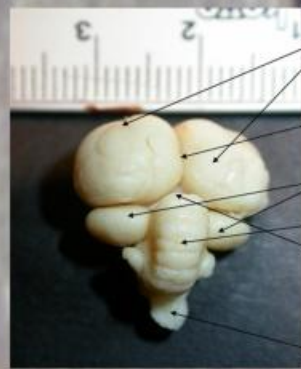
El siguiente proceso es el de aclarado, que se realiza en dos cambios de 20 minutos en xilol. Finalmente se realiza la inclusión en parafina.

-Corte con el micrótopo a 5 micras de espesor.

-Tinciones específicas para la observación de los tejidos siguiendo los protocolos correspondientes a : Hematoxilina-eosina, Azul de toluidina y Tricrómico de Masson.

RESULTADOS: ANATOMIA MACROSCÓPICA

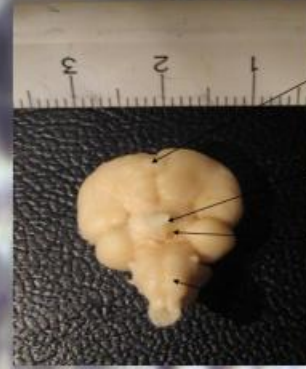Vista dorsal del encéfalo del Cernícalo vulgar



Encéfalo del Cernícalo vulgar 06/0021
Vista dorsal.

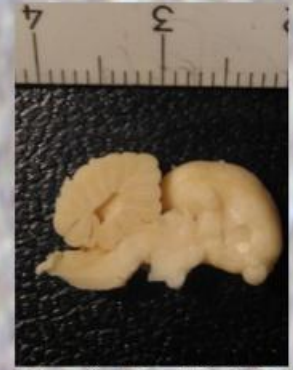Telencéfalo y hemisferios cerebrales
Fisura longitudinal
Lóbulos ópticos
Cerebelo
Lugar de la glándula pineal
Bulbo raquídeo

Vista ventral del encéfalo del Cernícalo vulgar



Encéfalo del Cernícalo vulgar 06/0021.
Vista ventral

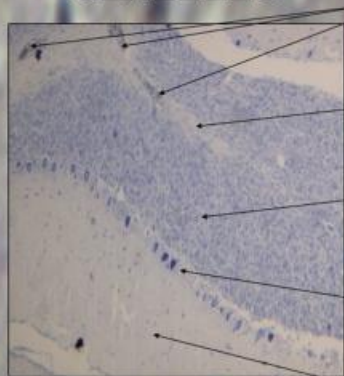
Bulbo olfativo
Quiasma óptico
Glándula pituitaria
Protuberancia o puente



Fotografía del encéfalo del Cernícalo vulgar 06/0021 habiéndose realizado un corte sagital con incisión por la fisura longitudinal.

RESULTADOS: ANATOMIA MICROSCÓPICA

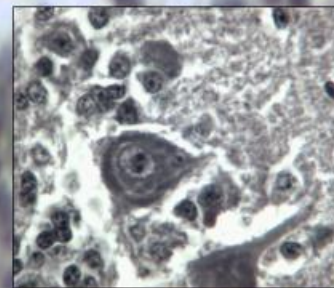
CEREBELO



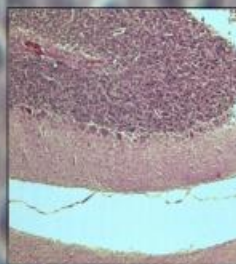
Fotomicrografía del cerebelo (x10) del Cernícalo vulgar 06/0067. Azul de toluidina.

Capilares sanguíneos
Sustancia blanca
Capa granular
Células de Purkinje
Capa molecular

SG

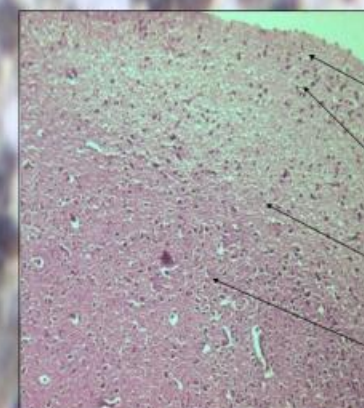


Fotomicrografía de una célula de purkinje(x100) del cerebelo del Cernícalo vulgar 06/0068. Tricrómico de Masson.



Fotomicrografía del cerebelo (x10) del Cernícalo vulgar 06/0069 en la que se puede apreciar su arquitectura característica en tres capas celulares. Hematoxilina eosina.

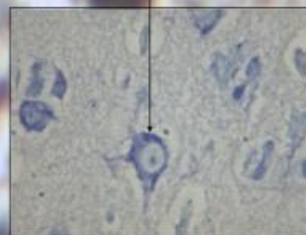
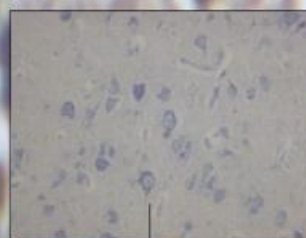
CORTEZA CEREBRAL



Fotomicrografía de la corteza cerebral (x10) en la que se señalan sus capas, del Cernícalo vulgar 06/0037. Hematoxilina-eosina.

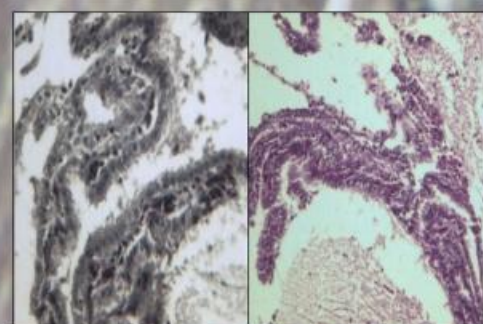
Capa molecular
Capa granulosa
Capa piramidal
Capa multiforme

Fotomicrografías de las células piramidales de la corteza cerebral (x40). Cernícalo vulgar 06/0067. Azul de toluidina.



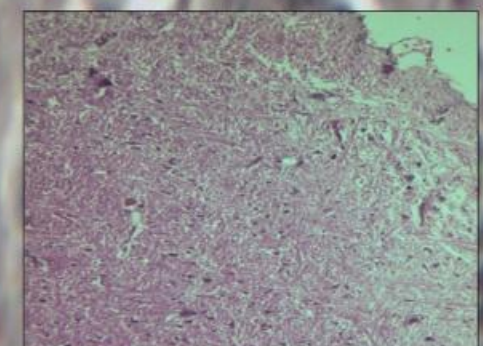
Detalle de una célula piramidal de la microfotografía anterior. (x100).

PLEXOS COROIDEOS



Fotomicrografías de los plexos coroideos (x40) en el cuarto ventrículo de los encéfalos de los Cernícalos vulgares 06/0019 y 06/0023. Teñidos con Tricrómico de Masson y Hematoxilina-eosina respectivamente. En ambas fotografías se pueden distinguir capilares y el revestimiento por un epitelio cúbico simple de células endoteliales.

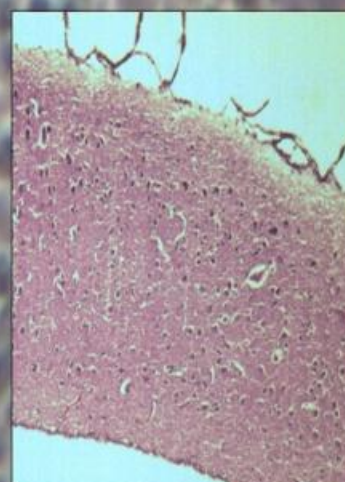
BULBO RAQUÍDEO



Fotomicrografía del bulbo raquídeo (x20) del Cernícalo vulgar 06/0037. Hematoxilina-eosina.

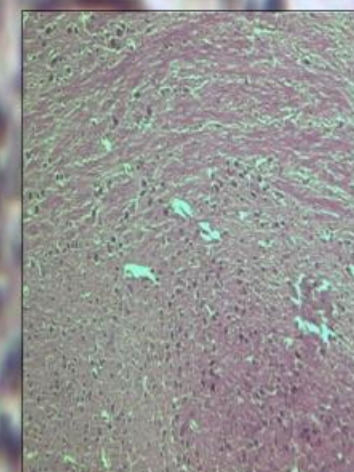
Se pueden observar una importante red de células nerviosas así como núcleos de algunos nervios craneales.

GLÁNDULA PINEAL



Fotomicrografía de la glándula pineal (x20) del encéfalo del Cernícalo vulgar 06/0037. Hematoxilina eosina. Órgano neuroendocrino que forma parte del epítalamo y produce melatonina. Esta se proyecta dorsalmente dentro de la fisura transversa, delineando el diencéfalo desde el cerebro medio.

DIENCÉFALO



Fotomicrografía de la zona del diencéfalo (x20) donde se pueden observar un acúmulo con mayor concentración de células nerviosas en la parte basal. La fotografía está situada en la zona dorsal del tálamo, próxima al núcleo geniculado. También hay grandes conexiones, ya que se trata de una importante zona de integración de las señales sensoriales y paso de las señales motoras desde y hacia la corteza cerebral.

La fotomicrografía pertenece al Cernícalo vulgar 06/0037. Hematoxilina-eosina.